

MORFOLOGIA I IMMUNOCHARAKTERYSTYKA RAKA PIERSI W ŚWIETLE NOWYCH POGLĄDÓW NA TEMAT KARCINOGENEZY

JOANNA NIEMIEC, JANUSZ RYS

1. Budowa i rozwój gruczołu piersiowego¹

1.1. Budowa prawidłowego gruczołu piersiowego i charakterystyka immunofenotypowa jego komórek

Prawidłowy gruczoł piersiowy zbudowany jest z 15–25 płatów (*lobes, segments*), oddzielonych przegrodami z tkanki łącznej włóknistej i tłuszczowej. Każdy płatek piersi ma własny przewód wyprowadzający, zwany przewodem mlecznym, inaczej zbiorczym (*collecting duct*), który przed ujściem w obrębie brodawki rozszerza się, tworząc zatokę mleczną (*lactiferous sinus*). Przewód mleczny przechodzi w przewód segmentalny (*segmental duct*), a następnie rozgałęzia się kolejno w przewody subsegmentalne i końcowe (*terminal duct*). W obrębie przewodu końcowego wyróżnia się część bliższą, tj. przewód zewnętrzny (pojedynczy przewód opuszczający zrazik – *extralobular terminal duct*), oraz część dalszą, tj. wewnętrzny (*intralobular segment of terminal duct*), do której uchodzą ślepo zakończone przewodniki (*ductules*), zwane również pęcherzykami wydzielniczymi (ryc. 1.).

Końcowy przewód zewnętrzny wraz z przewodem śródzrazikowym i uchodzącymi do niego pęcherzykami wydzielniczymi stanowi podstawową jednostkę czynnościową gruczołu, zwaną jednostką przewodowo-zrazikową (*terminal duct lobular unit – TDLU*) [1–3].

W prawidłowym gruczole piersiowym ściana zarówno przewodów, jak i pęcherzyków wydzielniczych (przewodzików) zbudowana jest z dwóch warstw komórek: wewnętrznej z jednowarstwowego nabłonka gruczołowego, walcowatego lub sześciennego (*inner luminal cells*) i zewnętrznej (warstwa podstawna) z komórek mioepitelialnych. Te

dwie warstwy komórek można rozróżnić na podstawie ich lokalizacji oraz ekspresji markerów immunohistochemicznych. Ekspresja cytokeratyn: 8, 18, 19, białka MUC1, integryny $\alpha 6$, Bcl2, GATA3 i Ep-CAM (*epithelial cell adhesion molecule*)² jest charakterystyczna dla komórek „luminalnych” [4], a ekspresja cytokeratyn: 5, 6, 14, aktyny, aktyny gładkomięśniowej (SMA), białka P63, maspiny, kadheryny P, białka S100 [5, 6], a także antygeny CD10 (CALLA) i integryny $\beta 4$ [7] pozwala na zidentyfikowanie komórek mioepitelialnych (szczegółowe dane na temat ekspresji cytokeratyn – patrz podrozdział 1.3).

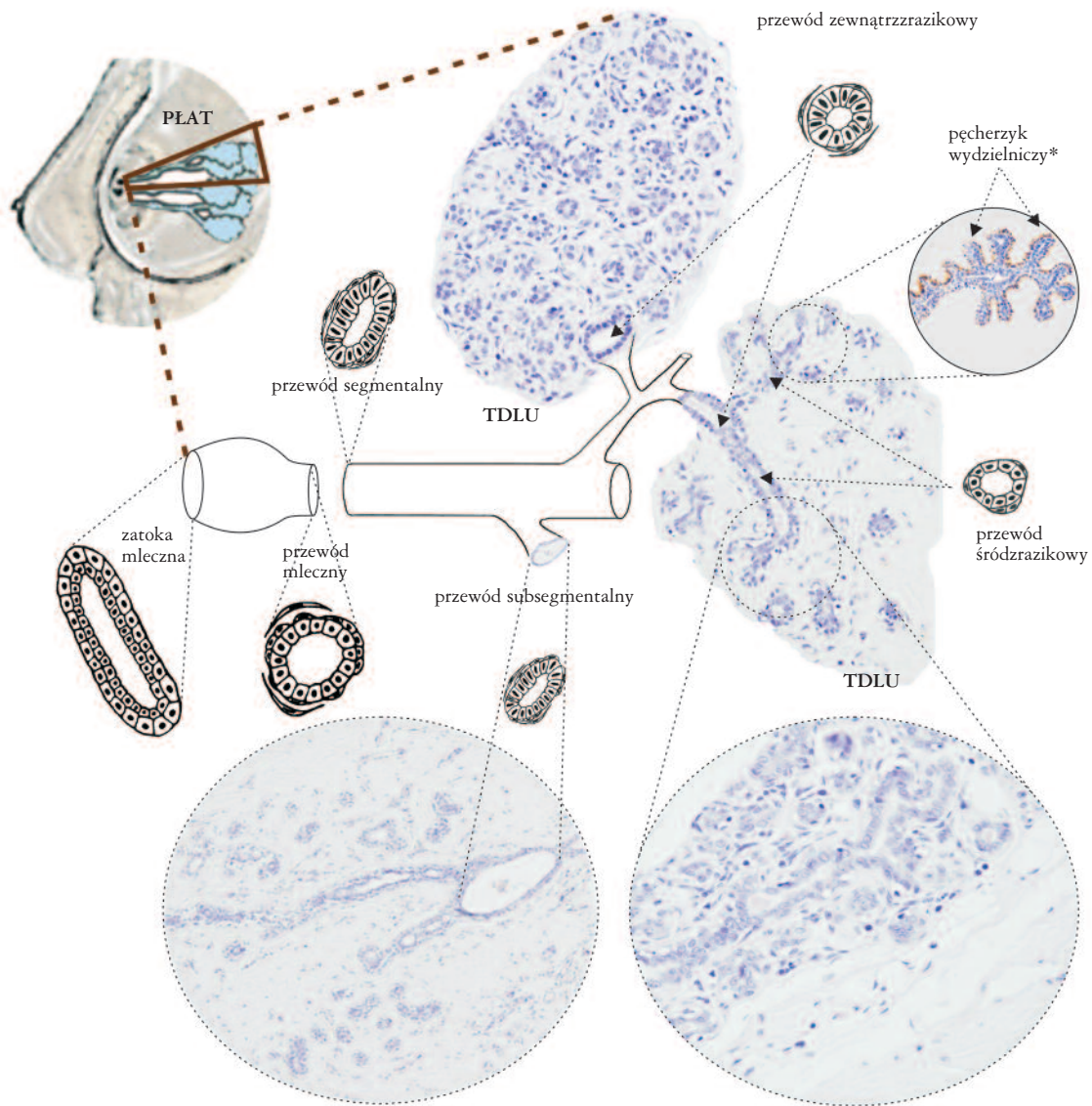
Badania Petersena i wsp. [8] sugerują, że – oprócz komórek gruczołowych i mioepitelialnych – w gruczole piersiowym stwierdza się również komórki pośrednie, odgrywające najprawdopodobniej rolę komórek macierzystych, które dzieląc się, dają początek komórkom progenitorowym. Te z kolei różnicują się w komórki nabłonka gruczołowego i komórki mioepitelialne. Istnienie komórki macierzystej potwierdzono w badaniach przeprowadzonych na zwierzętach i opisano ją jako jasną, dużą, niezróżnicowaną komórkę, umiejscowioną przypodstawnie, pomiędzy komórkami mioepitelialnymi i komórkami nabłonka gruczołowego [9, 10] (szczegółowe dane na temat komórek macierzystych – patrz podrozdział 1.4). Wykazano, że komórki macierzyste dzielą się rzadko, powstałe zaś na skutek ich podziałów komórki prekursorowe – znacznie częściej³ [11]. Przyjmuje się, że w gruczole piersiowym na 1 komórkę klonogenną przypada od 1000 do 10 000 komórek nabłonkowych [12].

Liczne badania dotyczące budowy histologicznej i biologii gruczołu piersiowego doprowadziły do wyodrębnienia zestawu markerów charakteryzujących komórkę macierzystą tego narządu i różne stadia komórek progenitorowych (patrz podrozdział 1.4).

¹Autorzy niniejszego opracowania zdają sobie sprawę, iż zgodnie z obowiązującą terminologią anatomiczną prawidłowymi określeniami są: sutek, gruczoł sutkowy, rak sutka (Stachura J, Domagała W. Patologia znaczy słowo o chorobie. Polska Akademia Umiejętności, Kraków 2005; rozdział 25). W niniejszym zeszycie użyto jednakże terminów, takich jak „piersi”, „gruczoł piersiowy” czy „rak piersi” ze względu na ich powszechne wykorzystywanie w piśmiennictwie medycznym, zwłaszcza związanym z chorobami nowotworowymi.

²Ep-CAM, syn. ESA (*epithelial specific antigen*) – specyficzny antygen komórek nabłonkowych.

³Najbardziej wiarygodnym testem pozwalającym na zidentyfikowanie ludzkich komórek macierzystych jest wykazanie, że dana subpopulacja komórek lub dana ich liczba ma zdolność do klonalnego wzrostu (*mammary colony forming cells*) i odtwarzania struktur gruczołu sutkowego podczas kolejnych pasażów w hodowlach komórkowych lub u zwierząt doświadczalnych.



*reakcja immunohistochemiczna na cytokeratyny CK5/CK6

Rycina 1. Schemat budowy gruczołu piersiowego (opis w tekście)

1.2. Ekspresja receptora estrogenowego α w różnych stadiach różnicowania komórek prawidłowego gruczołu piersiowego

Wykazano, że większość komórek prawidłowych przewodów i pęcherzyków wydzielniczych cechujących się ekspresją receptora estrogenowego α (ER+) nie ulega podziałom. Dowodem na to jest fakt, że nie wykazują one ekspresji antygenów proliferacyjnych, natomiast stwierdza się w nich ekspresję białek o charakterze inhibitorów cyklu komórkowego (p21 i p27). Przeciwnie, w komórkach potencjalnie zdolnych do podziałów (tj. wykazujących dodatnią reakcję na obecność markerów proliferacyjnych) nie wykazano ekspresji ER [13, 14].

Oprócz wymienionych wyżej nieproliferujących komórek ER+ i dzielących się komórek ER-, w prawidłowym gruczo-

le piersiowym znajduje się niewielka liczba proliferujących komórek ER+, która wzrasta znacząco w stanach przedrakowych i w rakach, a także wraz z wiekiem [15]. Fakt ten sugeruje, że mechanizm, poprzez który estradiol (E2) stymuluje proliferację prawidłowych komórek nabłonka, jest odmienny od obserwowanego w stanach przedrakowych i w raku piersi. Najprawdopodobniej w warunkach prawidłowych estradiol stymuluje komórki nabłonka ER+ do produkcji czynników, które parakrynowo pobudzają do proliferacji komórki ER- [13, 14]. W rakach i stanach przedrakowych podziałom ulegają również komórki ER+, co sugeruje, że zaktwowany receptor ER może stymulować ich podziały albo bezpośrednio, albo poprzez wpływ na wydzielanie autokrynych czynników stymulujących proliferację [15, 16].

Na podstawie tych obserwacji, a także wyników badań na zwierzętach oraz badań na hodowlach komórkowych,

stworzono model rozwoju prawidłowego gruczołu piersiowego [11]. Zakłada on, że podczas rozwoju zarodkowego komórka macierzysta (ER-) daje początek komórkom:

- progenitorowej (ER-) dla komórek nabłonka gruczołowego,
- progenitorowej (ER-) dla komórek mioepitelialnych.

Te dwa typy komórek uczestniczą w rozwoju pęcherzyków wydzielniczych i przewodów bez stymulacji przez estrogeny. Około 30. tyg. życia zarodkowego z komórki progenitorowej dla komórek nabłonka gruczołowego (ER-) powstaje komórka prekursorowa ER+. Komórka ta dzieli się w odpowiedzi na estrogeny i jest zdolna wydzielać czynniki, które parakrynowo stymulują podziały i/lub różnicowanie otaczających komórek ER- zarówno zróżnicowanych, jak i macierzystych (ryc. 2.). Tym samym komórka prekursorowa ER+ uczestniczy w rozwoju gruczołu sutkowego (wydłużaniu i tworzeniu rozgałęzień). Dzieje się to w ściśle określonych okresach życia osobniczego, tj. w życiu płodowym, w okresie dojrzewania i podczas ciąży [11]. Brak ekspresji markerów proliferacji w komórkach ER+ dorosłych kobiet można wytłumaczyć tym, że w komórkach dzielących się dochodzi do zablokowania (*down-regulation*) ekspresji receptora ER.

Opisany model rozwoju gruczołu piersiowego oraz karcinogenezy raka sutka zilustrowano na rycinie 2.

1.3. Cytokeratyny jako markery komórek nabłonka gruczołowego i komórek mioepitelialnych oraz różnych stadiów różnicowania komórek prawidłowego gruczołu piersiowego

Według części badaczy komórki nabłonka gruczołowego można wyróżnić na podstawie ekspresji cytokeratyn: 8 i 18 (CK8/18), komórki mioepitelialne zaś na podstawie ekspresji cytokeratyn: 5 i 6 (CK5/6) [17–19]. Dokładniejsze badania wykazały jednak, że ekspresja CK5/6 jest bardziej zróżnicowana. Stwierdzono ją bowiem zarówno w komórkach mioepitelialnych, jak i gruczołowych [6, 20–24].

Co więcej, liczba komórek o ekspresji CK5/6+ w obu wymienionych warstwach nabłonka jest odmienna w przewodach i zrazikach gruczołu piersiowego. Komórki CK5/6+ występują stosunkowo licznie w obu warstwach nabłonka przewodów, łącznie z przewodem końcowym TDLU, natomiast w obrębie zrazików rozmieszczone są one nieregularnie i zanikają całkowicie w okresie laktacji [21, 25].

Zaobserwowano także, że ekspresja cytokeratyn 8 i 18 nie jest ograniczona wyłącznie do komórek nabłonka gruczołowego i może być również obecna w warstwie podstawnej przewodów [20]. Co więcej, opisano nie tylko komórki o cytoplazmatycznej, lecz także o błonowej ekspresji tych cytokeratyn [6].

Na podstawie wyników badań, w których posłużono się techniką podwójnego lub potrójnego barwienia immunofluorescencyjnego [6, 25, 26], zaproponowano hipotezę o hierarchicznej organizacji nabłonka prawidłowych przewodów i zrazików piersi. Zgodnie z nią w obrębie przewodów i zrazików można wyróżnić 5 typów komórek: zróżnicowane komórki nabłonka gruczołowego (CK8/18+/CK5/6-), zróżnicowane komórki mioepitelialne (SMA+/CK5/6-), komórki prekursorowe nabłonka gruczołowego (CK5/6+ / CK8/18/19+), komórki prekursorowe warstwy podstawnej (SMA+ / CK5/6+), komórki prekursorowe dla obydwu warstw (CK5+ / CK8/18- / SMA-) [6, 7, 25, 26]. Istnienie ostatniej z wymienionych subpopulacji komórek jest kwestionowane przez Clarke i wsp. [27]. Ponadto wykazano, że komórki progenitorowe dla obu warstw nabłonka charakteryzują się koekspresją cytokeratyny 14 i cytokeratyny 19 (CK14/19+) [28] (ryc. 2.).

1.4. Charakterystyka komórek macierzystych gruczołu piersiowego – immunofenotyp, lokalizacja oraz czynniki decydujące o ich różnicowaniu

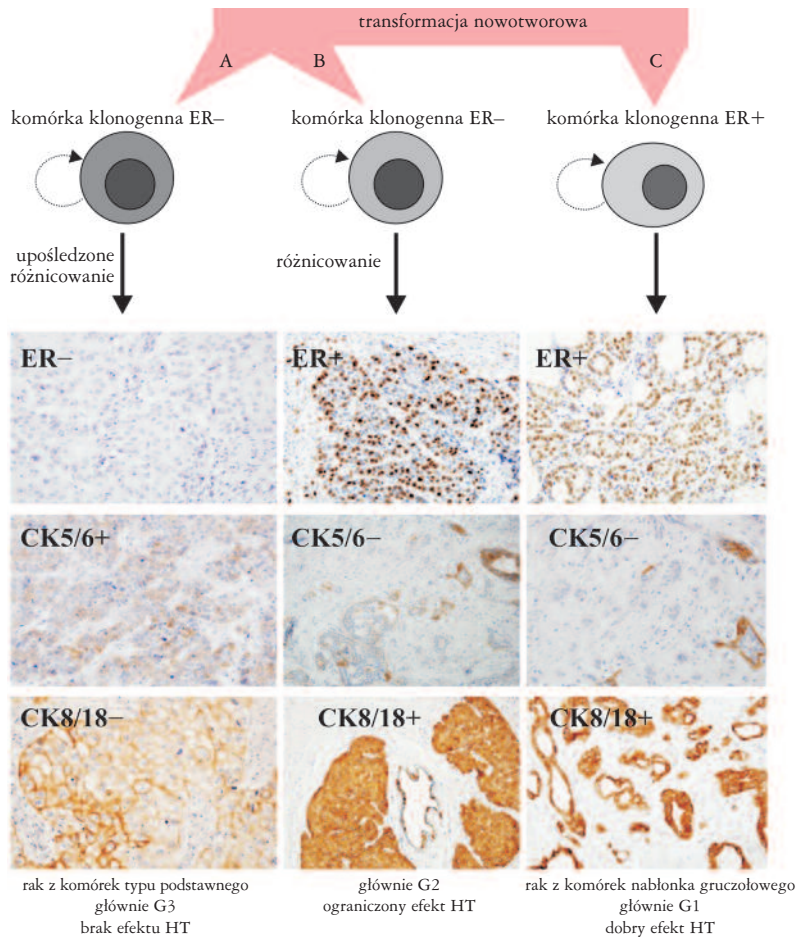
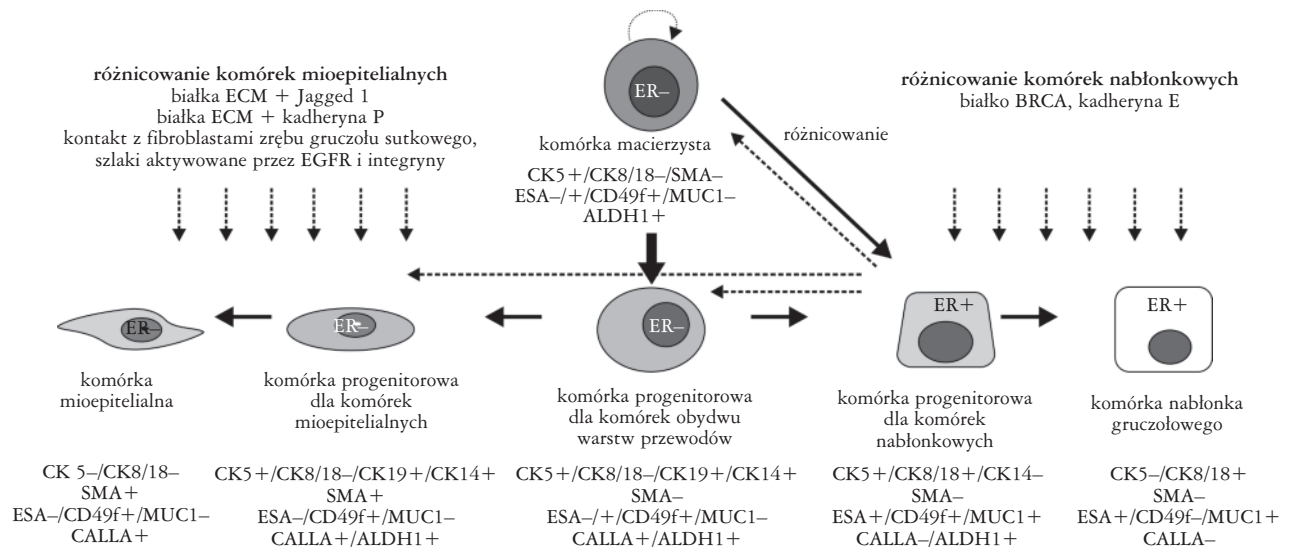
Komórki macierzyste gruczołu sutkowego cechują się aktywnością dehydrogenazy aldehydowej 1 (ALDH1) [29], ekspresją cytokeratyn CK14/19 [9, 28], antygenu SCA-1 (*mammary stem cell antigen-1*) [30] oraz integryny $\alpha 6$ (CD49f), słabą ekspresją Ep-CAM (CD326) i brakiem ekspresji sialomucyny 1 (MUC1) [9, 12, 28, 31]. Na rycinie 2. przedstawiono różnice w ekspresji wyżej wymienionych markerów w poszczególnych stadiach różnicowania komórek progenitorowych.

Na podstawie przeprowadzonych badań zasugerowano, że komórki o cechach komórek macierzystych dla gruczołu sutkowego zlokalizowane są w „warstwie luminalnej” i tylko w obrębie przewodów [6, 26], a konkretnie w miejscach rozgałęzień przewodów subsegmentalnych i w obrębie przewodu końcowego [28, 29]⁴. Za umiejscowieniem komórek macierzystych gruczołu sutkowego w obrębie przewodów przemawiają m.in. zmiany w nabłonku gruczołowym w okresie laktacji. Wszystkie komórki „warstwy luminalnej” zrazików są w tym okresie terminalnie zróżnicowane (CK8/18/19+, CK5-) i nie mają zdolności odnowy gruczołu piersiowego, a jedynie stanowią jego przedział czynnościowy. Przeciwnie, nabłonek przewodów międzyzrazikowych i płatowych wykazuje niezmienny stosunek proporcji komórek macierzystych (CK5/6+, CK8/18-), prekursorowych (CK5/6+, CK8/18+) i zróżnicowanych (CK5/6-, CK8/18+) [26].

Zdolność komórek macierzystych do samoodnawiania, utrzymania ich pluripotentnych właściwości i ekspresji specyficznych markerów jest uwarunkowana cechami samych komórek macierzystych, ale także oddziaływaniem bezpośrednio otaczającego je mikrośrodowiska (niszy), w skład

⁴Dodatkowym dowodem na umiejscowienie komórek macierzystych w warstwie luminalnej jest zdolność komórek tej warstwy do odróżnienia się w komórki mioepitelialne w hodowli (Perox 1999).

samoodnowa i utrzymanie pluripotentnych
właściwości komórek macierzystych:
szlaki, Hedgehog, Notch i Wnt,
czynnik transkrypcyjny Bmi-1
białka Sox, OCT4, NANOG



LEGENDA:

- kierunek różnicowania
- ⋮ oddziaływanie czynników

HT – hormonoterapia
ER+ – komórki z ekspresją receptora estrogenowego
ER- – komórki niewykazujące ekspresji receptora estrogenowego

Rycina 2. Rozwój gruczołu piersiowego i szlak karcinogenyzy (opis w tekście). Opracowano na podstawie [6, 7, 9, 11, 12, 25, 26, 28, 29, 31]

którego wchodzi składniki macierzy pozakomórkowej (*extracellular matrix* – ECM), białka adhezji komórkowej oraz czynniki działające parakrynowo i autokrynowo [32, 33].

Na rycinie 2. przedstawiono szlaki sygnałowe i białka zaangażowane w regulację komórek macierzystych/progenitorowych oraz ich różnicowanie w komórki gruczołowe i mioepitelialne.

W procesie różnicowania komórek macierzystych biorą udział szlaki sygnałowe Hedgehog, Notch i Wnt, czynnik transkrypcyjny Bmi-1 oraz białka Sox2, OCT4 i NANOG (ryc. 3.) [32–35].

Postuluje się, że w procesie różnicowania komórek macierzystych w komórki nabłonka gruczołowego bierze również udział białko BRCA1 [36, 37]. Przemawia za tym fakt, że unieczynnienie białka BRCA1 (w warunkach doświadczalnych) skutkuje zmniejszeniem liczby komórek ER+ i komórek gruczołowych kosztem zwiększenia liczby komórek macierzystych, nieróżnicowanych i mioepitelialnych. Podobną obserwację odnotowano u chorych obciążonych mutacją w genie *BRCA1*; w gruczołach piersiowych tej grupy kobiet stwierdzono obecność pęcherzyków wydzielniczych zbudowanych z komórek o ekspresji ALDH1 (cecha niewystępująca w grupie kontrolnej). Według niektórych badaczy pojawienie się w gruczole piersiowym komórek macierzystych o ekspresji ALDH1 może być pierwszym objawem karcinogenezy. Mutacja genu *BRCA1* z jednej strony przyczynia się do zwiększenia liczby komórek nieróżnicowanych, z drugiej strony⁵ może doprowadzać do powstania niestabilnych genetycznie komórek macierzystych/progenitorowych, które na skutek kolejnych mutacji (np. w genie *TP53*) staną się komórkami macierzystymi/klonogennymi raka [37].

2. Modele karcinogenezy raka piersi

Obecnie zakłada się, że nowotwory wywodzą się z różnych stadiów różnicowania komórek macierzystych lub progenitorowych, w których doszło do zmian genetycznych inicjujących proces karcinogenezy. Zgodnie z tym komórki klonogenne (macierzyste) nowotworu, które podobnie jak prawidłowe komórki macierzyste mają zdolność do samoodnowy i odtwarzania tkanki, z której się wywodzą, będą stanowiły zaledwie niewielką część komórek guza. Hipotezę tę potwierdziły wyniki eksperymentów polegających na przeszczepianiu niewielkiej subpopulacji komórek nowotworowych o ściśle określonym immunofenotypie i badaniu ich zdolności do tworzenia guzów u bezgranicznych myszy [34, 38]. W badaniach tych zasugerowano, że komórki klonogenne raka sutka cechują się immunofenotypem ESA+/CD44+/CD24– [38] i aktywnością ALDH1 [29].

2.1. Modele sugerujące odmienny szlak karcinogenezy raków z komórek typu podstawnego i pozostałych podtypów raka piersi

Na podstawie hipotezy opisanej w rozdziale 1, dotyczącej rozwoju gruczołu piersiowego, Dontu i wsp. [11] oraz

Bocker i wsp. [26] zaproponowali modele karcinogenezy tłumaczące odmienną fenotypową raka z komórek typu podstawnego i raka z komórek nabłonka gruczołowego. Zgodnie z ich hipotezą, różne podtypy raka wywodzą się z komórek macierzystych bądź progenitorowych, w których do transformacji nowotworowej prowadzą odmiennie zaburzenia genetyczne i molekularne.

Raki z komórek typu podstawnego powstają na skutek zmian genetycznych w najmniej zróżnicowanych komórkach macierzystych lub progenitorowych o fenotypie ER–/CK5/6+/CK8/18– (ryc. 2.).

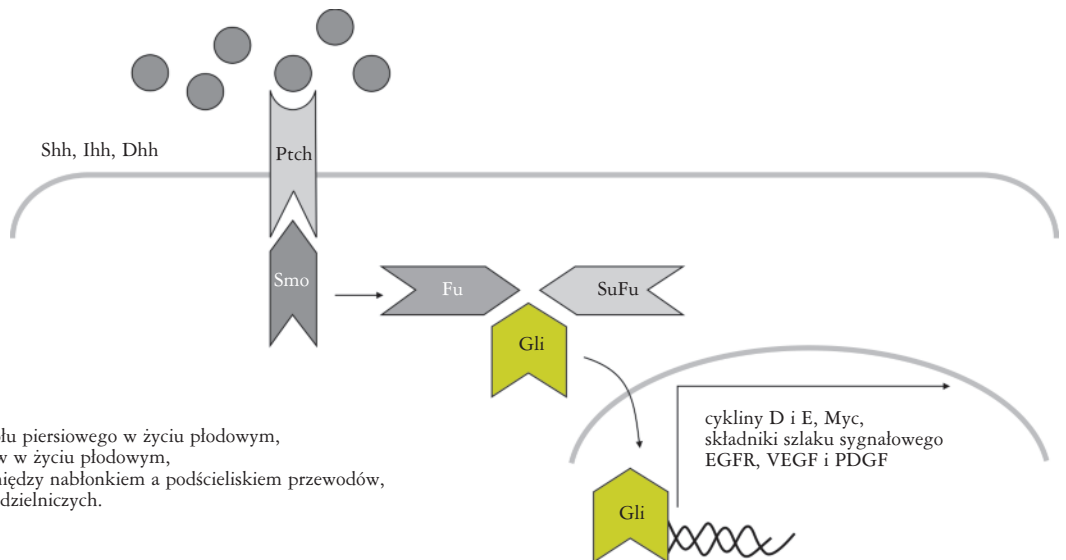
Drugi podtyp raka wywodzi się także ze zmienionej komórki ER– (macierzystej lub progenitorowej). Jednakże w tym przypadku część komórek powstałych na skutek podziału komórki klonogennej ma zdolność do różnicowania się w kierunku komórek ER+ (ryc. 2.). Raki wywodzące się z tego typu komórek klonogennych odpowiadają klinicznie rakom o różnej (6–100% komórek) liczbie komórek o ekspresji ER i pośrednim stopniu złośliwości histologicznej. Sugeruje się, że zastosowanie antyestrogenów w tym typie eliminuje komórki zróżnicowane (ER+), pozostawiając pulę komórek klonogennych (ER–), co objawia się okresową remisją po leczeniu i brakiem długotrwałego efektu leczenia. W niektórych rakach tego typu podczas terapii antyestrogenami może dojść do kolejnych zmian genetycznych w niewrażliwych na leczenie komórkach klonogennych (ER–). Zmiany te mogą się wyrażać brakiem zdolności różnicowania komórek potomnych, co ostatecznie może być przyczyną utraty ekspresji ER przez komórki raka i nabytej oporności na leczenie antyestrogenami [11].

Trzeci, według proponowanych modeli karcinogenezy, typ raka powstaje na skutek zmian genetycznych w częściowo zróżnicowanych komórkach prekursorowych o fenotypie ER+/CK8/18+. Odpowiada on rakowi z komórek nabłonka gruczołowego, który cechuje się ekspresją receptora estrogenowego oraz cytokeratyn CK8/18, brakiem ekspresji cytokeratyn CK5/6, wysokim stopniem zróżnicowania histologicznego, dobrym rokowaniem chorych oraz długotrwałą odpowiedzią na leczenie antyestrogenami [11] (ryc. 2.).

2.2. Model karcinogenezy stworzony na podstawie wyników badań cytogenetycznych

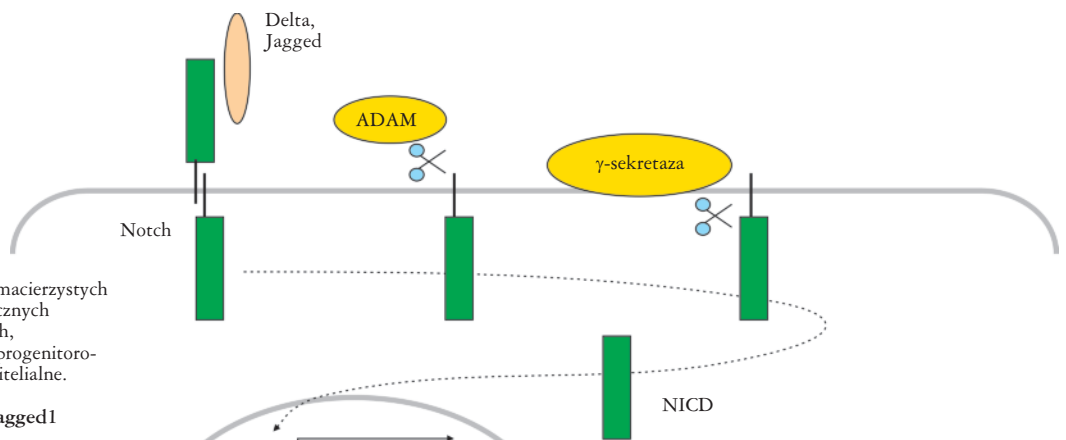
Przedstawione w podrozdziale 2.1 koncepcje karcinogenezy raka piersi przeczą założeniu, że raki nisko zróżnicowane (G3) powstają z raków wysoko zróżnicowanych (G1) na drodze histologicznej progresji złośliwości guza. Również zaproponowany model karcinogenezy uwzględniający badania genetyczne (ryc. 4.) wskazuje na to, że mechanizm genetyczny doprowadzający do powstania raków wysoko zróżnicowanych i nisko zróżnicowanych jest odmienny. Wykazano bowiem, że raki o zróżnicowaniu w stopniu G1 mają profil zmian genetycznych odmienny od raków G3. Atypowe rozrosty nabłonka i raki wewnątrzprzewodowe, raki przewodowe G1 oraz raki cewkowe cechują się obecnością prostych aberracji, z których najczęstszą jest utrata

⁵W związku z tym, że białko BRCA jest zaangażowane w naprawę DNA.



Szlak Hedgehog:

- inicjacja rozwoju gruczołu piersiowego w życiu płodowym,
- morfogeneza przewodów w życiu płodowym,
- tworzenie połączeń pomiędzy nabłonkiem a podścieliskiem przewodów,
- rozwój pęcherzyków wydzielniczych.

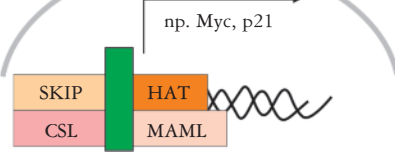


Szlak Notch:

- samoodnowa komórek macierzystych i regulowanie asymetrycznych podziałów komórkowych,
- różnicowanie komórek progenitorowych w komórki mioepitelialne.

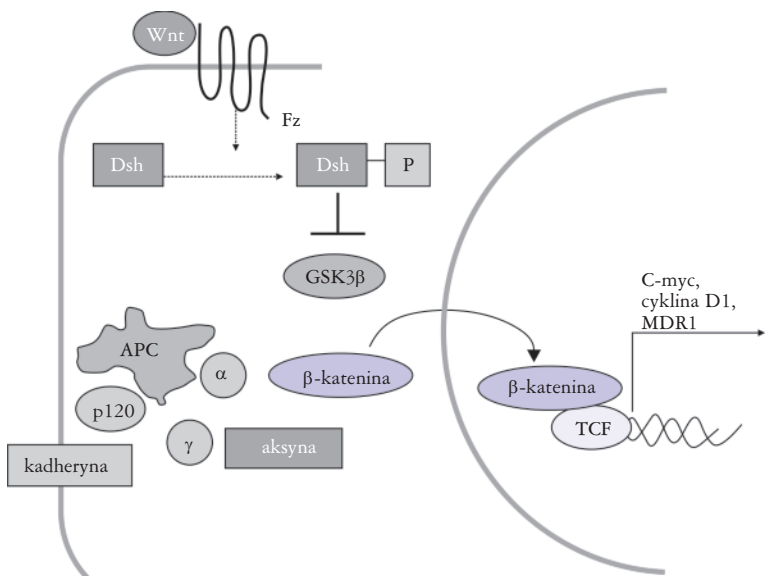
Notch w połączeniu z Jagged1 (ligand dla Notch):

- różnicowanie w kierunku komórek mioepitelialnych, warunkiem jest dodatkowe oddziaływanie z kolagenem IV lub lamininą 1,
- różnicowanie w kierunku komórek progenitorowych warstwy mioepitelialnej, warunkiem jest dodatkowe oddziaływanie z kolagenem I.



Szlak Wnt:

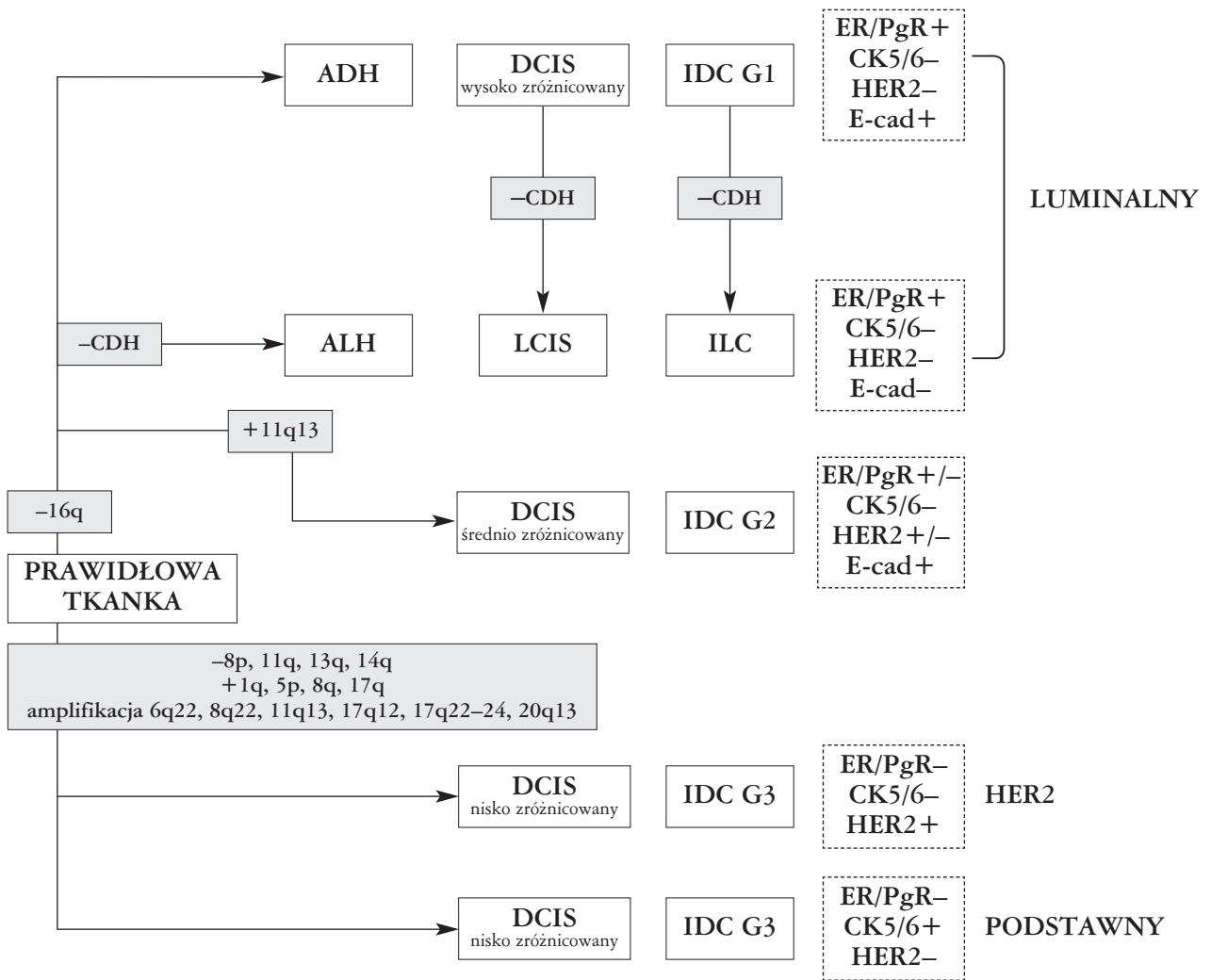
- nadekspresja ligandów dla szlaku Wnt w podścielisku lub aktywacja β-kateniny w nabłonku powoduje zwiększenie liczby komórek macierzystych.



Białka Sox2, OCT4 i NANOG:

- samoodnowa i podtrzymanie pluripotencyjnych właściwości komórek macierzystych,
- aktywacja genów związanych z różnicowaniem komórek macierzystych.

Rycina 3. Szlaki sygnałowe/białka zaangażowane w rozwój gruczołu piersiowego, opracowano na podstawie [34]



ADH – atypowy rozrost przewodowy (*atypical ductal hyperplasia*), DCIS – rak przewodowy *in situ* (*ductal carcinoma in situ*), LCIS – rak zrazikowy *in situ* (*lobular carcinoma in situ*), IDC – rak przewodowy naciekający (*infiltrating ductal carcinoma*), ILC – rak zrazikowy naciekający (*infiltrating lobular carcinoma*), CDH – kadheryna

Rycina 4. Zmiany genetyczne obserwowane w różnych podtypach raka piersi. W przewodowych rakach piersi o niskim stopniu złośliwości histologicznej (IDC G1) i rakach zrazikowych dominują zmiany typu utraty w obrębie 16q. Raki G3, w tym raki z nadekspresją HER2 i podtyp podstawny, cechują się odmiennymi zmianami genetycznymi, opracowano na podstawie [39–44]

długiego ramienia chromosomu 16 [39, 40]. Przeciwnie, raki przewodowe naciekające G3 rzadko wykazują utratę chromosomu 16q (jeśli tak, to jej mechanizm jest inny niż w rakach G1), wykazują natomiast szereg innych zmian, takich jak utraty w obrębie chromosomów: 11q, 14q, 8p, 13q w obrębie chromosomów: 17q, 8q, 5p, a także amplifikacje: 17q12, 17q22-24, 6q22, 8q22, 11q13, 20q13 [40–44]. Zmiany te stwierdza się również w nisko zróżnicowanych rakach wewnątrzprzewodowych [39, 40, 43]. Na uwagę zasługuje fakt, że większe różnice w liczbie i charakterze zmian genetycznych stwierdza się pomiędzy rakami o różnych stopniach złośliwości histologicznej niż pomiędzy różnymi typami histologicznymi raka (np. rakiem przewodowym i zrazikowym) [41, 43], np. utrata chromosomu 16q jest powszechna w rakach zrazikowych i rakach przewodowych G1, co sugeruje ich wspólną drogę karcinogenezy. Podstawową różnicą genetyczną i immunofenotypową tych dwóch typów raka jest utrata funkcji genu *CDH1* (16q22.1), kodującego kadherynę E, skutkująca brakiem ekspresji tego białka [43, 45].

Wyniki badań cytogenetycznych potwierdzają również słuszność wyodrębnienia raków z komórek typu podstawnego. Raki o ekspresji CK5/6, podobnie jak raki przewodowe G3, cechują się mniejszą częstością utraty chromosomu 16q i istotnie większą częstością innych zmian genetycznych (przyłączenie w obrębie chromosomów: 1q, 3q, 5p, 6q, 7p, 8q, 11q, 17q, 20q, utraty: 3p, 6p, 8p, 9p, 11q, 13q, 14q, 15q, 16q, 17p, 18q) [46].

3. Wnioski

1. W nabłonku prawidłowego gruczołu piersiowego są obecne komórki znajdujące się w różnych stadiach różnicowania i cechujące się różną ekspresją specyficznych markerów.
2. Komórki macierzyste gruczołu piersiowego to komórki o zdolności do samoodnowy i nieograniczonych podziałów, w wyniku których powstają komórki progenitorowe zdolne do proliferacji i różnicowania w komórki

- warstwy luminalnej i podstawnej. Badania wykazały, że komórki macierzyste są zlokalizowane przypodstawnie, w warstwie luminalnej, w miejscu rozgałęzień przewodów subsegmentalnych oraz w obrębie przewodu końcowego i cechują się ekspresją specyficznych markerów.
3. W samoodnowę i różnicowanie komórek macierzystych prawidłowego gruczołu zaangażowane są szlaki sygnałowe Hedgehog, Notch i Wnt, a także czynnik transkrypcyjny Bmi-1 i białka Sox2, OCT4 i NANOG. Oprócz wyżej wymienionych, o kierunku różnicowania komórki macierzystej i komórek progenitorowych decyduje wiele czynników, takich jak:
 - kontakt komórki macierzystej z białkami substancji pozakomórkowej (laminina, kolagen 1, kolagen 4),
 - kontakt komórki macierzystej z białkami adhezji komórkowej (kadheryna – E, P),
 - ekspresja białka BRCA1 w komórkach macierzystych.
 4. Hipotezę o pochodzeniu różnych podtypów raka piersi ze zmienionych genetycznie komórek macierzystych lub wczesnych stadiów różnicowania komórek progenitorowych sformułowano na podstawie badań nad rozwojem prawidłowego gruczołu, mechanizmami karcinogenezy, a także analizy cech genetycznych, molekularnych i immunofenotypowych różnych podtypów raka piersi. Sugestia o pochodzeniu podtypu podstawnego ze zmienionych genetycznie komórek macierzystych lub wczesnych stadiów różnicowania komórek progenitorowych stanowi jeden z dowodów jego odrębności.

Piśmiennictwo

1. Domagała W. Choroby sutka. W: Patologia znaczy słowo o chorobie. Stachura J, Domagała W (red.). Polska Akademia Umiejętności, Kraków 2005.
2. Tavassoli FA. Pathology of the Breast. 2nd Edition. McGraw-Hill, New York 1992.
3. Junqueira LC, Carneiro J, Contopoulos AN. Basic histology. Los Altos, California 1992.
4. Taylor-Papadimitriou J, Wetzels R, Ramaekers F. Intermediate filament protein expression in normal and malignant human mammary epithelial cells. *Cancer Treat Res* 1992; 61: 355-378.
5. Reis-Filho JS, Milanezi F, Paredes J, et al. Novel and classic myoepithelial/stem cell markers in metaplastic carcinomas of the breast. *Appl Immunohistochem Mol Morphol* 2003; 11: 1-8.
6. Bankfalvi A, Ludwig A, De-Hesselle B, et al. Different proliferative activity of the glandular and myoepithelial lineages in benign proliferative and early malignant breast diseases. *Mod Pathol* 2004; 17: 1051-1061.
7. Pechoux C, Gudjonsson T, Ronnov-Jessen L, et al. Human mammary luminal epithelial cells contain progenitors to myoepithelial cells. *Dev Biol* 1999; 206: 88-99.
8. Petersen OW, Ronnov-Jessen L, Weaver VM, et al. Differentiation and cancer in the mammary gland: shedding light on an old dichotomy. *Adv Cancer Res* 1998; 75: 135-161.
9. Gudjonsson T, Villadsen R, Nielsen HL, et al. Isolation, immortalization, and characterization of a human breast epithelial cell line with stem cell properties. *Genes Dev* 2002; 16: 693-706.
10. Chepko G, Smith GH. Three division-competent, structurally-distinct cell populations contribute to murine mammary epithelial renewal. *Tissue Cell* 1997; 29: 239-253.
11. Dontu G, El-Ashry D, Wicha MS. Breast cancer, stem/progenitor cells and the estrogen receptor. *Trends Endocrinol Metab* 2004; 15: 193-197.
12. Stingl J. Detection and analysis of mammary gland stem cells. *J Pathol* 2009; 217: 229-241.
13. Clarke RB, Howell A, Potten CS, et al. Dissociation between steroid receptor expression and cell proliferation in the human breast. *Cancer Res* 1997; 57: 4987-4991.
14. Song RX, Fan P, Yue W, et al. Role of receptor complexes in the extranuclear actions of estrogen receptor alpha in breast cancer. *Endocr Relat Cancer* 2006; 13: 3-13.
15. Shoker BS, Jarvis C, Clarke RB, et al. Estrogen receptor-positive proliferating cells in the normal and precancerous breast. *Am J Pathol* 1999; 155: 1811-1815.
16. Anderson E, Clarke RB. Steroid receptors and cell cycle in normal mammary epithelium. *J Mammary Gland Biol Neoplasia* 2004; 9: 3-13.
17. Jarasch ED, Nagle RB, Kaufmann M, et al. Differential diagnosis of benign epithelial proliferations and carcinomas of the breast using antibodies to cytokeratins. *Hum Pathol* 1988; 19: 276-289.
18. van de Rijn M, Perou CM, Tibshirani R, et al. Expression of cytokeratins 17 and 5 identifies a group of breast carcinomas with poor clinical outcome. *Am J Pathol* 2002; 161: 1991-1996.
19. Perou CM, Sørlie T, Eisen MB, et al. Molecular portraits of human breast tumours. *Nature* 2000; 406: 747-752.
20. Moïnfar F, Man YG, Lininger RA, et al. Use of keratin 35beta-E12 as an adjunct in the diagnosis of mammary intraepithelial neoplasia-ductal type – benign and malignant intraductal proliferations. *Am J Surg Pathol* 1999; 23: 1048-1058.
21. Otterbach F, Bänkfalvi A, Bergner S, et al. Cytokeratin 5/6 immunohistochemistry assists the differential diagnosis of atypical proliferations of the breast. *Histopathology* 2000; 37: 232-240.
22. Lacroix-Triki M, Mery E, Voigt JJ, et al. Value of cytokeratin 5/6 immunostaining using D5/16 B4 antibody in the spectrum of proliferative intraepithelial lesions of the breast. A comparative study with 34betaE12 antibody. *Virchows Arch* 2003; 442: 548-554.
23. Nielsen TO, Hsu FD, Jensen K, et al. Immunohistochemical and clinical characterization of the basal-like subtype of invasive breast carcinoma. *Clin Cancer Res* 2004; 10: 5367-5374.
24. Rabbani JT, Koerner FC, Lerwill MF. Solid papillary ductal carcinoma in situ versus usual ductal hyperplasia in the breast: a potentially difficult distinction resolved by cytokeratin 5/6. *Hum Pathol* 2006; 37: 787-793.
25. Boecker W, Moll R, Dervan P, et al. Usual ductal hyperplasia of the breast is a committed stem (progenitor) cell lesion distinct from atypical ductal hyperplasia and ductal carcinoma in situ. *J Pathol* 2002; 198: 458-467.
26. Bocker W, Moll R, Poremba C, et al. Common adult stem cells in the human breast give rise to glandular and myoepithelial cell lineages: a new cell biological concept. *Lab Invest* 2002; 82: 737-746.
27. Clarke CL, Sandle J, Parry SC, et al. Cytokeratin 5/6 in normal human breast: lack of evidence for a stem cell phenotype. *J Pathol* 2004; 204: 147-152.
28. Villadsen R, Fridriksdottir AJ, Rønnov-Jessen L, et al. Evidence for a stem cell hierarchy in the adult human breast. *J Cell Biol* 2007; 177: 87-101.
29. Ginestier C, Hur MH, Charafe-Jauffret E, et al. ALDH1 is a marker of normal and malignant human mammary stem cells and a predictor of poor clinical outcome. *Cell Stem Cell* 2007; 1: 555-567.
30. Welm BE, Tepera SB, Venezia T, et al. Sca-1 (pos) cells in the mouse mammary gland represent an enriched progenitor cell population. *Dev Biol* 2002; 245: 42-56.
31. Eirew P, Stingl J, Raouf A, et al. A method for quantifying normal human mammary epithelial stem cells with in vivo regenerative ability. *Nat Med* 2008; 14: 1384-1389.
32. LaBarge MA, Nelsona CM, Villadsen R, et al. Human mammary progenitor cell fate decisions are products of interactions with combinatorial microenvironments. *Integr Biol* 2009; 1: 70-79.
33. Le Bret SC, Newgreen DF, Waltham MC, et al. Myoepithelial molecular markers in human breast carcinoma PMC42-LA cells are induced by extracellular matrix and stromal cells. *In Vitro Cell Dev Biol Anim* 2006; 42: 298-307.

34. Liu S, Dontu G, Wicha MS. Mammary stem cells, self-renewal pathways, and carcinogenesis. *Breast Cancer Res* 2005; 7: 86-95.
35. Schulz WA, Hoffmann MJ. Transcription factor networks in embryonic stem cells and testicular cancer and the definition of epigenetics. *Epigenetics* 2007; 2: 37-42.
36. Foulkes WD. BRCA1 functions as a breast stem cell regulator. *J Med Genet* 2004; 41: 1-5.
37. Liu S, Ginestier C, Charafe-Jauffret E, et al. BRCA1 regulates human mammary stem/progenitor cell fate. *Proc Natl Acad Sci U S A* 2008; 105: 1680-1685.
38. Al-Hajj M, Wicha MS, Benito-Hernandez A, et al. Prospective identification of tumorigenic breast cancer cells. *Proc Natl Acad Sci U S A* 2003; 100: 3983-3988.
39. Buerger H, Otterbach F, Simon R, et al. Different genetic pathways in the evolution of invasive breast cancer are associated with distinct morphological subtypes. *J Pathol* 1999; 189: 521-526.
40. Roylance R, Gorman P, Harris W, et al. Comparative genomic hybridization of breast tumors stratified by histological grade reveals new insights into the biological progression of breast cancer. *Cancer Res* 1999; 59: 1433-1436.
41. Buerger H, Mommers EC, Littmann R, et al. Ductal invasive G2 and G3 carcinomas of the breast are the end stages of at least two different lines of genetic evolution. *J Pathol* 2001; 194: 165-170.
42. Roylance R, Gorman P, Hanby A, Tomlinson I. Allelic imbalance analysis of chromosome 16q shows that grade I and grade III invasive ductal breast cancers follow different genetic pathways. *J Pathol* 2002; 196: 32-36.
43. Reis-Filho JS, Lakhani SR. The diagnosis and management of pre-invasive breast disease: genetic alterations in pre-invasive lesions. *Breast Cancer Res* 2003; 5: 313-319.
44. Simpson PT, Reis-Filho JS, Gale T, et al. Molecular evolution of breast cancer. *J Pathol* 2005; 205: 248-254.
45. Cleton-Jansen AM. E-cadherin and loss of heterozygosity at chromosome 16 in breast carcinogenesis: different genetic pathways in ductal and lobular breast cancer? *Breast Cancer Res* 2002; 4: 5-8.
46. Korsching E, Packeisen J, Agelopoulos K, et al. Cytogenetic alterations and cytokeratin expression patterns in breast cancer: integrating a new model of breast differentiation into cytogenetic pathways of breast carcinogenesis. *Lab Invest* 2002; 82: 1525-1533.